

Elülső és mély elülső végbél kimetszés

Dixon-műtét

Beteg adatai

Feljegyzések

Az emésztőrendszer

Nyelőcső

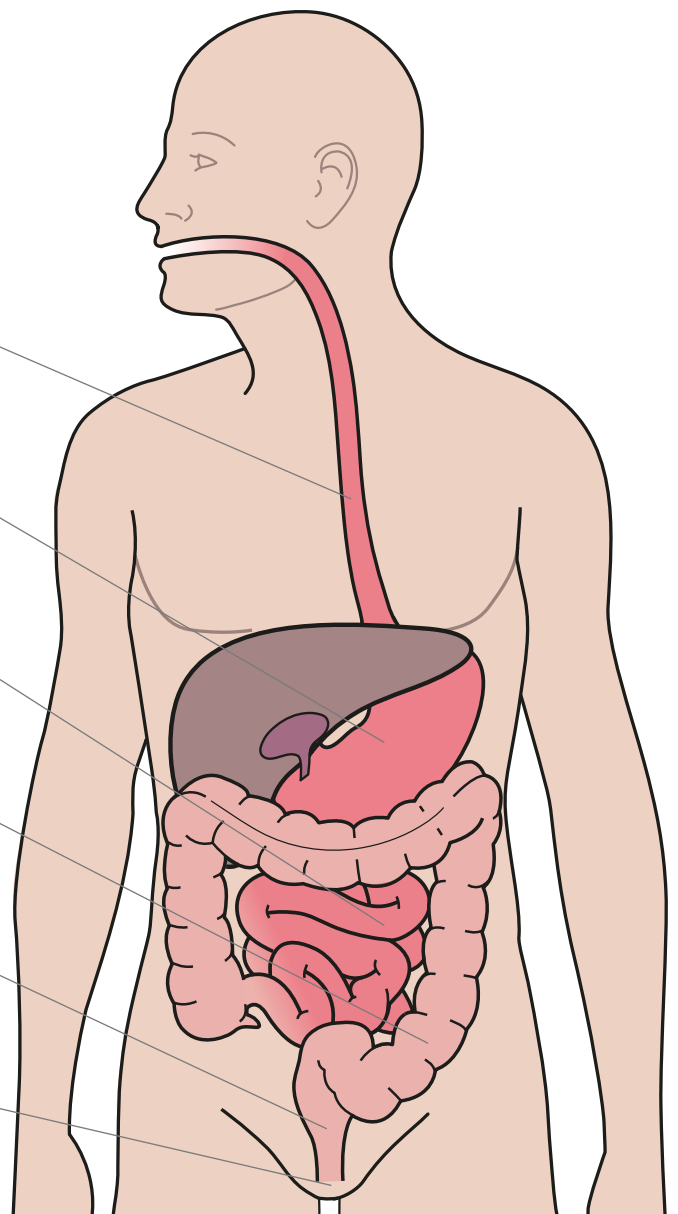
Gyomor

Vékonybél (ileum)

Vastagbél (colon)

Végbél

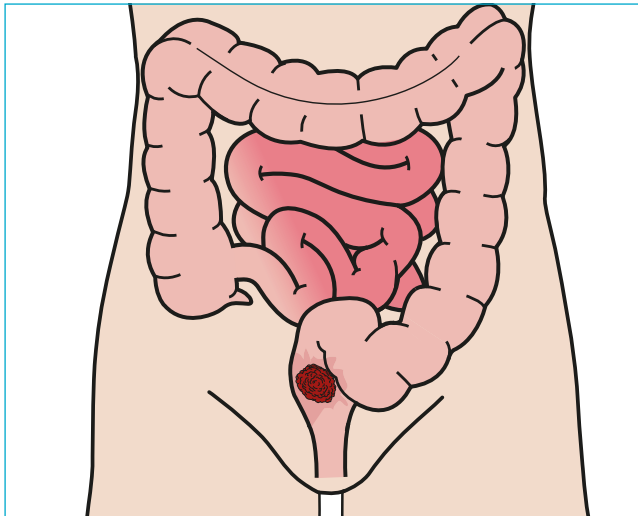
Végbélnyílás



Elülső és mély elülső végbél kimetszés

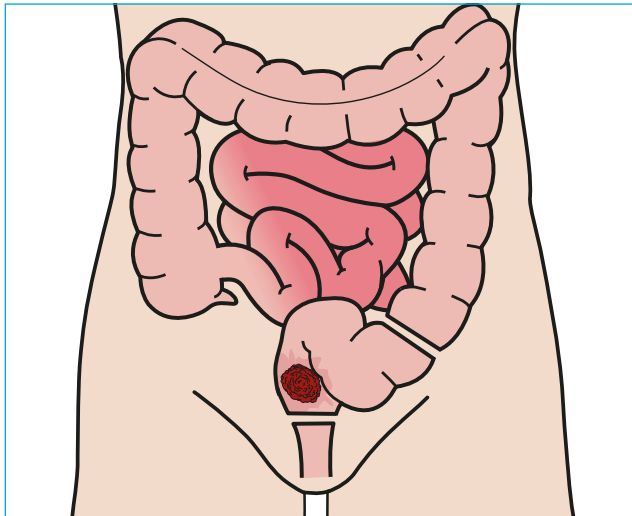
Dixon-műtét

1. Rákos daganat



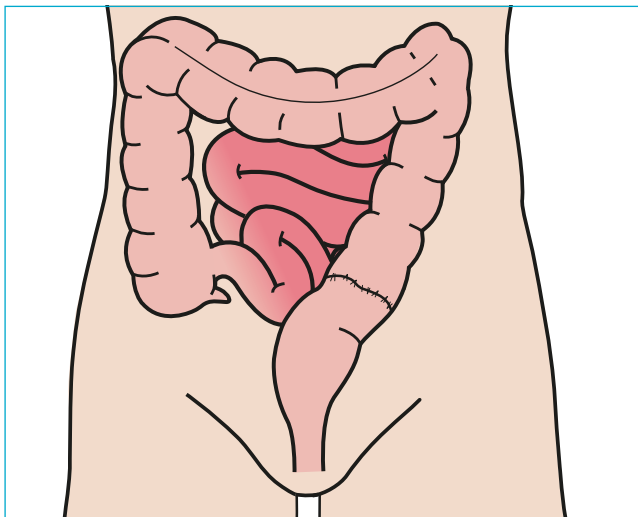
Ez a műtéttípus a végbélben kialakult rákos daganat eltávolítására használatos, ha ezt követően a vastagbél egyesítéséhez elegendően hosszú ép alsó bélszakasz marad vissza.

2. A végbél eltávolítása



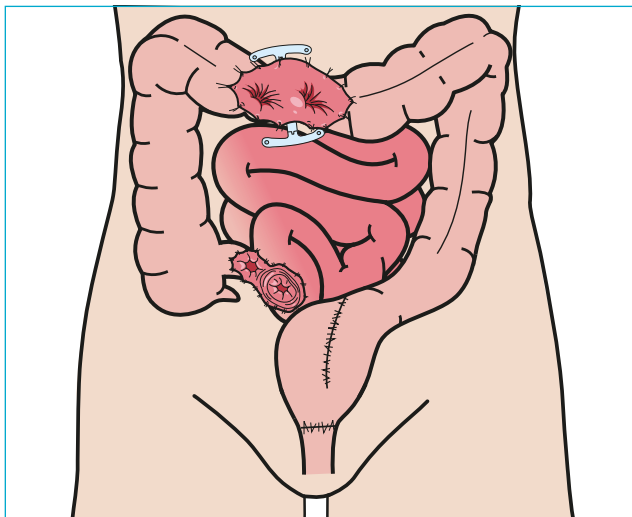
A műtéti eljárást „teljes mezorektális excízióval (TME)” egészítik ki. A „mezorektum” a végbélhez futó hashártya-kettőzet, melynek zsírszövetében a belet tápláló erek, valamint nyirokcsomók találhatók; az „excízió” latinul „kimetszést” jelent.

3. A vastagbelet a maradék végbél alsó szakaszához varrják



A vastagbél megkímélt szakaszának végét egyesítik a végbél alsó szakaszával.

4. Tasak (pouch) és ideiglenes kacs-vendégnyílás készítése



Az egyesített bélvégek összehegedéséig el lehet terelni és más úton lehet elvezetni a székletet a vastagbélből. Ennek érdekében általában a vékonybél utolsó szakaszát használják, ennek neve ileosztóma (ileum latinul: csípőbél). Olykor tasakot készíthetnek vastagbélből és ezáltal megkímélik a beteget attól, hogy sztómával kelljen élnie. Amikor az egyesített bélszakaszok vagy az újonnan készített vastagbél-tasak gyógyulása befejeződött, megszüntetik a kacs-ileosztómát.