

Abdominoperineális rektum-exstirpatio

végbél kiirtása hasüregi és gáttáji behatolásból Miles, vagy Lloyd-Davies-műtét

Beteg adatai

Feljegyzések

Az emésztőrendszer

Nyelőcső

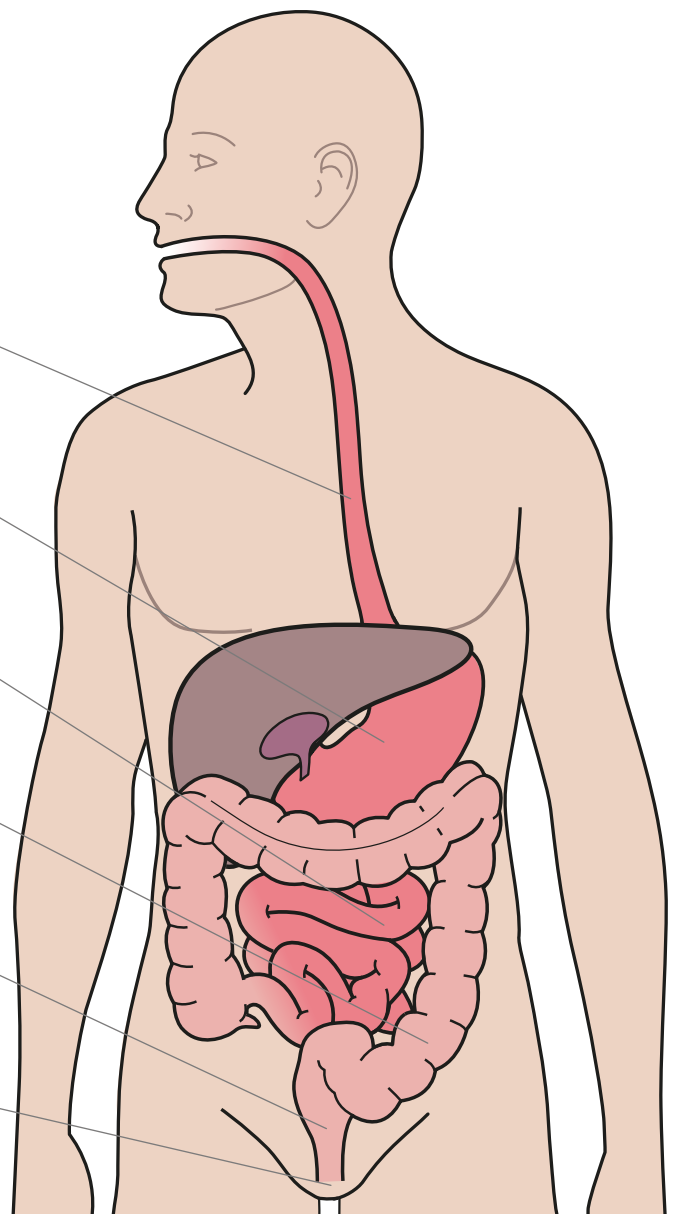
Gyomor

Vékonybél (ileum)

Vastagbél (colon)

Végbél

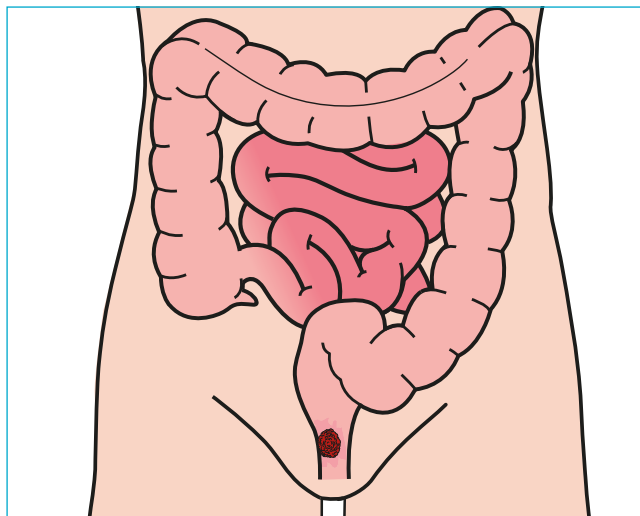
Végbélnyílás



Abdominoperineális rektum-exstirpatio

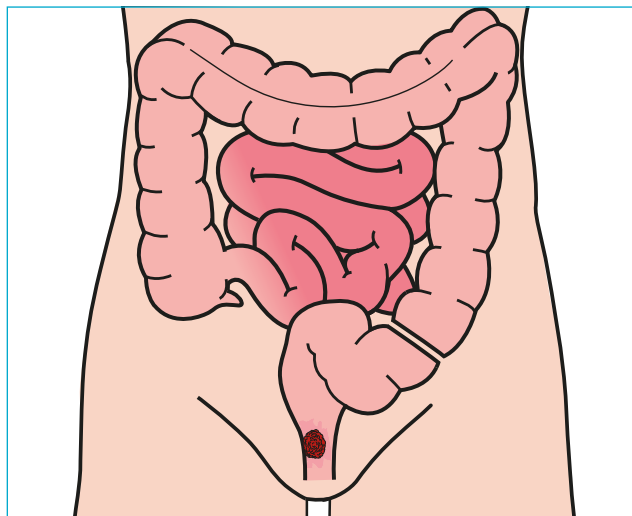
végbél kiirtása hasüregi és gáttáji behatolásból Miles, vagy Lloyd-Davies-műtét

1. Rákos daganat



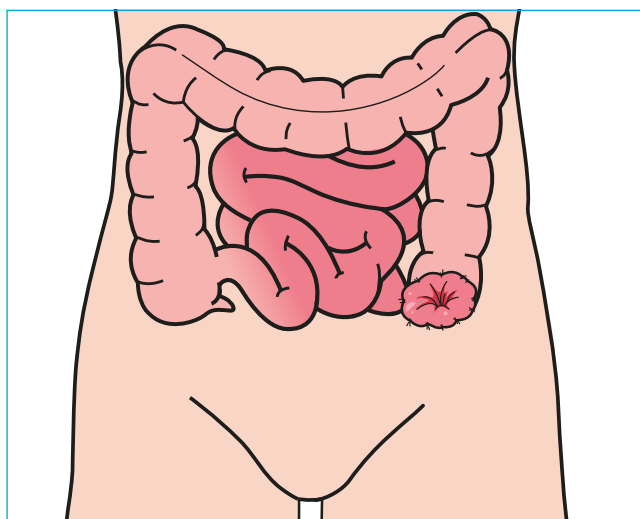
Erre a műtetre mindenképp a végbél alsó szakaszán, vagy a végbélnyílásban kialakult rákos daganat miatt kerül sor. Jelentős beavatkozás, ami során egészben eltávolítják a daganatos bélszakaszt (a végbéllel és a végbélnyílással együtt). A végbélet hasüregi és gáttáji (vagyis a végbélnyílás és a nemi szervek közötti területen keresztül történő) behatolásból távolítják el.

2. A végbél és a végbélnyílás eltávolítása



A műteti eljárást „teljes mezorektális excízióval (TME)” egészítik ki. A „mezorektum” a végbélhez futó hashártyaköttőzet, melynek zsírszövetében a belet tápláló erek, valamint nyirokcsomók találhatók; az „excízió” latinul „kimetszést” jelent.

3. Kolosztómia (vendégnyílás készítése a hasfalon)



A műtét során az ép vastagbelet a hasfalra kivezelve sztómát (vendégnyílást) készítenek. Ez a vastagbélből (görögül: kolon) készült sztóma (mesterséges hasfali nyílás) az ún. kolosztóma, amely lehetővé teszi a táplálék megemésztése után visszamaradó salakanyagok (széklet) kiürítését.